УДК 616.71-002

МОРФОГЕНЕЗ МЕЖПОЗВОНКОВОГО ОСТЕОХОНДРОЗА

[1]Зайдман А.М., [2]Бородин Ю.И.

[1]ФГБУ «Новосибирский научно-исследовательский институт травматологии и ортопедии им. Я.Л. Цивьяна» Минздрава России, Новосибирск, e-mail: AGusev@niito.ru;
[2]ГНБУ «Институт клинической и экспериментальной лимфологии» РАН, Новосибирск

Настоящее исследование посвящено определению структурно-метаболических процессов в сегменте позвоночника в норме и при остеохондрозе. Материалы и методы. В эксперименте на крысах путем наливки тушью исследованы процессы микроциркуляции и лимфодренажа в норме и при остеохондрозе. Методами морфогистохимии исследован синтез структурных компонентов матрикса в норме и патологии. Экспериментальные данные сопоставлены с клиническими исследованиями. Результаты. Межпозвонковый диск, замыкательная пластинка и тело позвонка имеют единое микроциркуляторное русло и лимфодренаж. В основе развития остеохондроза лежит структурная адаптивная перестройка, фибротизация микроциркуляторных канальцев, отек тканей, нарушение лимфодренажа и конверсия синтеза протеогликанов. Структурная перестройка пространственно-анатомических взаимоотношений приводит к развитию вертебро-неврологического конфликта, основного клинического симптома остеохондроза.

Ключевые слова: структурные и метаболические процессы, остеохондроз, микроциркуляция, лимфодренаж, эксперимент

MORPHOGENESIS OF INTERVERTEBRAL OSTEOCHONDROSIS

[1]Zaydman A.M., [2]Borodin U.I.

[1]Novosibirsk Research Institute of Traumatology and Orthopedics n.a. Y.L. Tsivyan, Novosibirsk, e-mail: AGusev@niito.ru;
[2]Institute for clinical and experimental lymphology of Russian Academy of Sciences, Novosibirsk

The present study focuses on identifying the structural and metabolic processes in a segment of the spine in the norm and in the case of osteochondrosis. Material and Methods. Microcirculation and lymph drainage in the norm and in the case of osteochondrosis were studied in an experiment on rats using ink contrast material. Synthetic processes and structural changes in the components of cellular matrix under normal and pathological conditions were studied using the methods of morpho-histochemistry. Experimental data were compared with clinical research. Results. An intervertebral disc, endplate, and vertebral body are integrated by microvasculature and lymph drainage. Adaptive structural changes, fibrotization of microcirculatory channels, edema, abnormal lymph drainage, and changes in proteoglycan synthesis cause the development of osteochondrosis. Anatomical restructuring causes the development of neuro-vertebral conflict.

Keywords: structural and metabolic processes, osteochondrosis, microvasculature, lymph drainage, experiment

Межпозвонковый диск в последние годы является объектом многочисленных исследований хирургов-вертебрологов, неврологов и в меньшей степени морфологов и биохимиков [1, 3, 7, 8]. Подобная ситуация вполне объяснима, так как объектом исследования клиницистов являются больные с тяжелыми неврологическими проявлениями остеохондроза со вторичным вовлечением нервных элементов в патологический процесс [7]. Сущность патологии остается за пределами исследователей.

Построение патогенеза остеохондроза основывается в основном на исследованиях, удаленных во время оперативных вмешательств, структурных компонентов межпозвонкового диска, в том числе и межпозвонковых грыж [9]. Несомненно, этот массив информации является ценным, но подобный фрагментарный подход не дает возможности выявить механизмы нарушений функционирования межпозвонкового диска, без знания которых невозможна разработка методов профилактики и коррекции нарушенных функций в патологически измененном сегменте позвоночника. В связи с этим, нами предпринято исследование структурно-метаболических процессов в сегменте позвоночника в норме и при остеохондрозе.

Материалы и методы исследования

Объектом исследования были избраны крысы линии Wistor в количестве 100 животных 1-3-6 месяцев, по 5 особей на каждый срок эксперимента. Экспериментальная модель осуществлялась на десяти животных путем инъекции папаина в пульпозное ядро межпозвонкового диска [4]. Для исследования микроциркуляторного русла позвоночника была применена инъекция кровеносных сосудов передней продольной связки взвесью черной туши в воде (1:3). Инъекция лимфатических сосудов производилась из двух источников – тел позвонков и из поверхностных лимфатических сосудов передней продольной связки. На просветленных гистологических препаратах производилась оценка микроциркуляции, лимфодренажа и протяженность тканевых канальцев кровеносных и лимфатических сосудов. Морфогистохимические исследования структурных компонентов позвоночника животных были сопоставлены с клиническими данными [2, 3].

Результаты исследования и их обсуждение

Как показали наши исследования [2, 3], функциональной единицей единого структурного ансамбля сегмента позвоночника являются: межпозвонковый диск, замыкательная пластинка и тело позвонка. Эта взаимозависимость прослеживается с самых ранних стадий эмбриогенеза: индуцирующее влияние хорды и спинного мозга, сегментация тел позвонков и формирование нервных ганглиев [5, 6]. В постнатальном периоде формируются особые метаболические взаимоотношения, которые определяются единым микроциркуляторным руслом в сегменте. Кровеносные капилляры [4] из передней продольной связки (рис. 1) внедряются в наружные отделы фиброзного кольца и заканчиваются слепо в межфибриллярных пространствах, сформированных в виде тканевых канальцев, ограниченных трехмерной структурой коллагеновых волокон, формирующих обособленные пути микроциркуляции метаболитов и тканевого дренажа [4]. Межпластинчатые пространства с одной стороны ограничены клетками, с другой – узкой полоской околоклеточного пространства, заполненного высокополимерными протеогликанами [4].

Наливка тушью показала, что канальцы, выявленные в фиброзном кольце, соединены с канальцами рыхловолокнистой части диска и пульпозного ядра. Это значит, что существует единая система транспорта и дренажа в структурах межпозвонкового диска (рис. 2). Более того, канальцы наружных фиброзных пластинок внедряются в апофиз тела позвонка подобно Шарпеевским волокнам мышечных сухожилий и связок. В средних зонах основания пластинок проникают в хрящевую замыкательную пластинку и здесь, в виде горизонтальных канальцев пронизывают последнюю. Эти канальцы в замыкательной пластинке располагаются в матриксе между аркадами, построенными из тонких коллагеновых волокон, и проникают к хондроцитам через хондрометаболический барьер. Таким образом, посредством канальцев осуществляется обмен и транспорт синтезированных в хондроцитах протеогликанов, коллагена и т.д. Дренаж осуществляется в лимфатические сосуды наружных отделов фиброзного кольца (рис. 3), которые принимают лимфу из тканевых канальцев, осуществляющих дренаж из всех структурных компонентов межпозвонкового диска и замыкательной пластинки. Лимфатические сосуды поверхностных слоев передней продольной связки впадают в микроскопические лимфотические узелки, являющиеся вставочными или промежуточными. Сосуды, выносящие от них лимфу и лимфатические сосуды, исходящие от капиллярной сети передней продольной связки позвоночника, анастомозируют с лимфатическими сосудами органов данного региона – мышцами, сухожилиями, связками и суставами позвоночника и впадают в регионарные лимфоузлы, располагающиеся вблизи межпозвонковых отверстий [4].

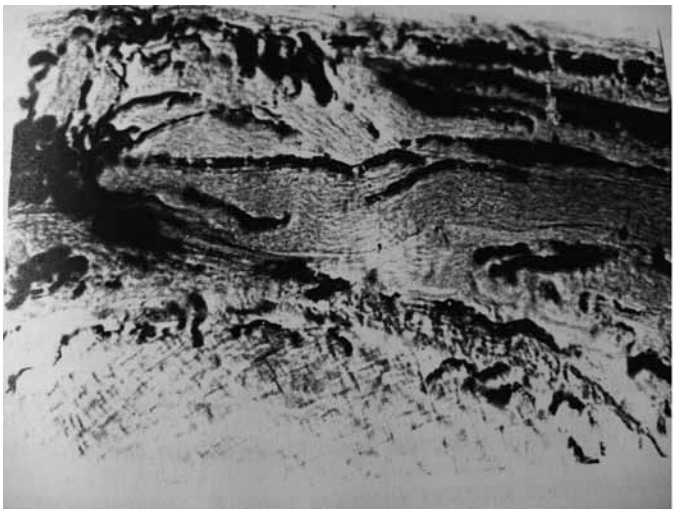

Рис. 1. Кровеносные капилляры из передней продольной связки внедряются в наружные отделы фиброзного кольца (наливка тушью x400)



Рис. 2. Пучки коллагеновых фибрилл передней продольной связки позвоночника (наливка тушью x800)

Рис. 3. Внедрение канальцев в апофиз тела позвонка (наливка тушью x400)

Рис. 4. Разрывы и разволокнение коллагеновых фибрилл фиброзного кольца (наливка тушью x800)

Рассматриваемый комплекс следует определить как высокоструктурированную систему клеток и тканей, объединенную единым микроциркуляторным руслом, определяющим функциональную целостность сегмента. Эта система была сформирована в процессе эволюции и является единой у высших животных и человека. У животных с горизонтальным расположением тела относительно поверхности земли подобная система микроциркулляции способствует активизации транспорта метаболитов и лимфодренажа. У человека, вследствие смены горизонтальной позы на вертикальную, дополнительных эволюционных изменений не сформировалось, кроме некоторых «стабилизирующих» структур фиброзного кольца путем пересечения пучков коллагеновых волокон, противостоящих давлению пульпозного ядра. Надо полагать, что развитие остеохондроза явилось расплатой человечества за прямохождение.

Исследование метаболических взаимоотношений в структурах позвоночника в норме и патологии позволило сформулировать патогенез остеохондроза.

Патогенез остеохондроза. Межпозвонковый диск, замыкательная пластинка и тело позвонка представляет собой высокоструктурированную систему, объединенную единым микроциркуляторным руслом. Этот тезис является отправным для трактовки патологических (дистрофических) изменений при остеохондрозе. В основе развития остеохондроза лежит нарушение микроциркуляции в сегменте позвоночника, в результате чего, формируются новые межтканевые взаимоотношения в ответ на неадекватные нагрузки, гиподинамию и т.д. [2, 3]. У одомашненных животных (собак) типичный остеохондроз развивается при ограничении подвижности. В последние годы остеохондроз значительно «помолодел», что вполне резонно связать с изменением образа жизни подростков и молодых людей. Компьютеризация, появление личного транспорта приводит к гиподинамии и как результат нарушению микроциркулляции на фоне увеличения вертикальной нагрузки на позвоночник – фактора нарушения кровообращения и главное – лимфодренажа. При этом нарушается циркуляция метаболитов с последующей конверсией синтеза хондроцитами и фибробластами коллагена I типа, нарушению конформации протеогликанов, изменению полимерного состояния и как результат изменение структуры матрикса [2]. Фибротизация интерстициальных канальцев (прелимфатика) осуществляющих дренажную функцию приводит к отеку, с последующим расслоением пучков коллагена (Рис.4) фиброзного кольца, что является фактором формирования грыж диска. В зависимости от локализации грыжи возникают неврологические нарушения.

Образование грыжи в замыкательной пластинке подтверждает сформулированную нами единую систему микроциркуляции и дренажа.

Заключение

Развитие остеохондроза представляет собой адаптивную структурную перестройку всех компонентов сегмента позвоночника. Фибротизация пульпозного ядра, коллабирование межпозвонкового диска, нарушение пространственно-анатомических взаимоотношений в сегменте, нарушения структуры суставных отростков, формы межпозвонковых отверстий – все это является причиной болевого анталгического сколиоза и вертебро-неврологического конфликта.

Динамическая устойчивость в сегменте позвоночника сменяется неустойчивостью, что приводит к структурной перестройке биомеханически наиболее приспособленной к новым условиям функционирования. Подобная структурная перестройка в ряде случаев позволяет временно купировать болевой синдром, но патологические изменения прогрессируют. Главной клинической задачей является сохранить или восстановить структурно-функциональную целостность и метаболизм межпозвонкового диска и позвоночника в целом.

Список литературы

1. Ветрилэ С.Т., Погожева Т.И., Стяблин Н.И. Метод лечения шейного остеохондроза внутридисковым введением малых доз папаина: морфологическое обоснование и клиническое применение // Вестн. травматол. и ортопед. им. Н.Н. Приорова. – 2000. – № 1. – С. 16-22.

2. Зайдман А.М., Бурухин А.В., Лазарев А.А. Структурные изменения межпозвонковых дисков в острой стадии остеохондроза и их значение в патогенезе болезни. Морфологическое и авторадиографическое исследование // Информационный бюллетень СО АМН СССР. – 1982. – № 4. – С. 58-63.

3. Зайдман А.М., Бурухин А.В., Лазарев А.А. Взаимоотношение клеточных и неклеточных элементов ткани межпозвонковых дисков человека в процессе развития остеохондроза // III Всесоюзная конференция по патологии клетки. – М., 1982. – С. 70-71.

4. Зайдман А.М., Зайдман М.Н., Карлы Э.Э. Исследование межпозвонкового диска в норме и при остеохондрозе // Проблемы саногенного и патогенного эффектов экологического воздействия на внутреннюю среду организма: Т. 1: М-лы IV Междунар. симпозиума. – Чалпон-Ата, 1999. – С. 52-59.

5. Карлсон Б. Основы эмбриологии по Пэттену. – М., 1983. – С. 227.

6. Кнорре А.Г. Эмбриональный гистогенез. – Л., 1971.

7. Луцик А.А., Колотов Е.Б. Диагностика и лечение спондилоартроза // Хирургия позвоночника. – 2004. – № 1. – С. 55-59.

8. Godde S, Fritsch E, Dienst M, et al. Influence of cage geometry on sagittal alignment in instrumented posterior lumbar interbody fusion. Spine. 2003; 28: 1693-1699.

9. Taylor TK, Melrose J, Burkhardt D, et al. Spinal biomechanics and aging are major determinants of the proteoglycan metabolism of intervertebral disc cells. Spine. 2000; 25: 3014-3020.