УДК 57.084:616.71

МОРФОЛОГИЧЕСКАЯ ХАРАКТЕРИСТИКА КОСТНОЙ ТКАНИ ГОЛОВКИ БЕДРА В РАННИЕ СРОКИ ПОСЛЕ СУБКАПИТАЛЬНОГО ПЕРЕЛОМА ШЕЙКИ У ЛАБОРАТОРНЫХ ЖИВОТНЫХ

Белинов Н.В., Смекалов В.П.

ФГБОУ ВО «Читинская государственная медицинская академия», Чита, e-mail: belinov@rambler.ru

Морфологическое исследование костной ткани головки бедренной кости проведено у 18 половозрелых крыс через 24 и 48 часов после экспериментального перелома шейки бедренной кости. Все животные были разделены на две равные группы «А» и «Б», в каждой группе по 9 животных. В препаратах головки бедренной кости животных группы «А» исследование костной ткани проведено через 24 часа после субкапитального перелома шейки бедренной кости. Изучение препаратов костной ткани головки бедра лабораторных животных группы «Б» проведено через 48 часов после субкапитального перелома шейки бедра. При гистологическом исследовании структурных элементов головки бедренной кости через 24 часа (группа «А») после субкапитального перелома шейки выявлено развитие начальных ишемических и дистрофических процессов в костной и хрящевой ткани головки и метаэпифизарной зоны. Через 48 часов (группа «Б») после получения перелома шейки отмечена морфологическая картина тяжелой ишемии, необратимой дистрофии и некроза хряща и костных структур метаэпифизарной части головки бедренной кости.

Ключевые слова: субкапитальный перелом, костная ткань, ишемия, некроз

THE BONE TISSUE OF THE FEMORAL HEAD EARLY AFTER SUBCAPITAL NECK FRACTURES IN LABORATORY ANIMALS

Belinov N.V., Smekalov V.P.

Chita State Medical Academy, Chita, e-mail: belinov@rambler.ru

Morphological examination of the bone of the femoral head was performed in 18 adult rats after 24 and 48 hours after the experimental hip fracture. The study of of the femoral head bone tissue of animal group «A» was conducted 24 hours after subcapital fracture of the femoral neck. The study of of the femoral head bone tissue of animal group «B» was performed 48 hours after subcapital fracture of the femoral neck. Histological examination of the femoral head structural elements revealed ischemic and degenerative changes of the femoral head bone, cartilage tissue, and metaepiphyseal zone. after 24 hours after the subcapital neck fracture. After 48 hours of the occurrence of the cervical fracture (group «B») showed morphological signs of severe ischemia, necrosis and irreversible degeneration of cartilage and bone structures metaepiphyseal of the femoral head.

Keywords: subcapital fracture, bone tissue, ischemia, necrosis

Проблема лечения повреждений проксимального отдела бедренной кости и их последствий остается одной из важных задач современной травматологии. По данным отечественных авторов, переломы проксимального отдела бедра составляют 68,7% от всех переломов бедренной кости, чаще всего это пациенты после 60 лет, достигая максимума среди населения в возрасте более 75 лет [3]. В России число переломов шейки бедренной кости составляет 61 случай на 100 тысяч населения [5]. Консервативные методики лечения этой патологии не могут обеспечить излечение большинства больных и даже увеличивают число смертельных осложнений [2], поэтому основным методом лечения переломов шейки бедренной кости является металлоостеосинтез. Результаты оперативного лечения не всегда удовлетворяют как пациентов, так и травматологов. Наибольший процент осложнений получен при хирургических методах лечения субкапитальных переломов шейки бедренной кости. По данным одних авторов после остеосинтеза субкапитальных переломов осложнения составляют 41,8%. Из них в 23,6% отсутствует консолидация костных отломков, в 18,3% развивается асептический некроз головки бедренной кости [4]. По другим исследованиям количество несросшихся переломов и асептических некрозов головки бедренной кости достигает 23–37% [1]. Причины неудовлетворительных результатов хирургического лечения переломов шейки бедренной кости до настоящего времени остаются недостаточно изученными. Очевидно, что при остеосинтезе, так же, как и при переломах шейки бедра, развиваются местные дистрофические и вторичные некротические процессы, обусловленные нарушением внутрикостного кровообращения проксимального отдела бедренной кости. Неутешительные результаты хирургического лечения переломов шейки бедренной кости послужили поводом для изучения в эксперименте изменений

структуры костных и хрящевых компонентов головки бедренной кости в ранние сроки после получения травмы.

Цель исследования – изучить морфологические изменения в суставном и метаэпифизарном хряще, костных структурах головки и шейки бедра в ранние сроки после субкапитального перелома шейки бедренной кости у лабораторных животных.

Материалы и методы исследования

Эксперимент проводился на 18 половозрелых беспородных белых крысах в возрасте 120 календарных дней, весом 180 – 220 граммов. Животные содержались в стандартных условиях вивария при температуре 20–22°С с соблюдением необходимых условий, согласно приказу МЗ РФ № 1179 от 10.10.1983 г. Опыты проводились в соответствии с правилами, регламентированными приказом МЗ РФ № 742 от 13.11.84 г.

Экспериментальные животные разделены на 2 группы по 9 особей, группы «А» и «Б». Под ингаляционным эфирным наркозом им выполнялся субкапитальный перелом шейки левой бедренной кости. Для морфологического исследования крыс группы «А» выводили из эксперимента через 24 часа после нанесения экспериментального перелома, особей другой группы («Б») – через 48 часов после получения травмы. Эвтаназия выполнялась в обеих группах под ингаляционным эфирным наркозом.

Для морфологического исследования использовали фрагменты проксимальных отделов бедренных костей на месте перелома. После фиксации в 10% растворе нейтрального формалина и декальцинации материал подвергался парафиновой проводке по традиционной методике. Для гистологического исследования костной ткани головки бедренной кости использовались парафиновые срезы толщиной 8–10 микрон, окрашенные гематоксилином и эозином.

Результаты исследования и их обсуждение

Головка бедренной кости крысы (группа «А») через 24 часа после экспериментального перелома шейки бедренной кости выстлана суставным гиалиновым хрящом, в его поверхностной зоне расположены множественные мелкие уплощенные хондроциты, напоминающие фиброциты. В промежуточной зоне определяются более крупные, округлой формы хондроциты. Базальная (глубокая) зона хряща и субхондральная кость (костные балки) разделены базофильной линией на некальцинирующийся и кальцинирующийся слои. В структуре хряща отмечается нарушение соотношений пограничной, столбчатой зон и зоны пузырчатых клеток. Столбчатые клетки не формируют колонки. Отмечено формирование бесклеточных полей (рис. 1).

В метаэпифизарной части головки бедренной кости через 24 часа после перелома в центральных ее отделах отмечается деформация эпифизарной хрящевой пластинки с дискомплексацией пограничной и столбчатой зон с наличием единичных пузырчатых хондроцитов. Зона столбчатых клеток не имеет сформированных четких колонок. В проксимальных частях колонок обнаруживаются единичные созревающие, дифференцирующиеся хондроциты. Зона единичных пузырчатых клеток характеризуется гидратацией, клетки увеличены в размерах, округлой формы. В полостях между костными пластинками и хрящом обнаруживаются единичные капилляры (рис. 2).

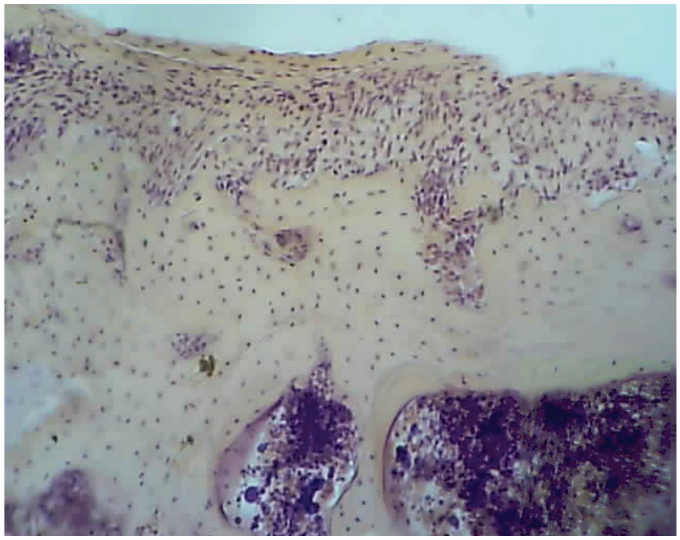

Рис. 1. Суставной гиалиновый хрящ головки бедренной кости с подлежащими костными трабекулами, между которыми виден костный мозг. Окраска гематоксилин-эозин. Х 150

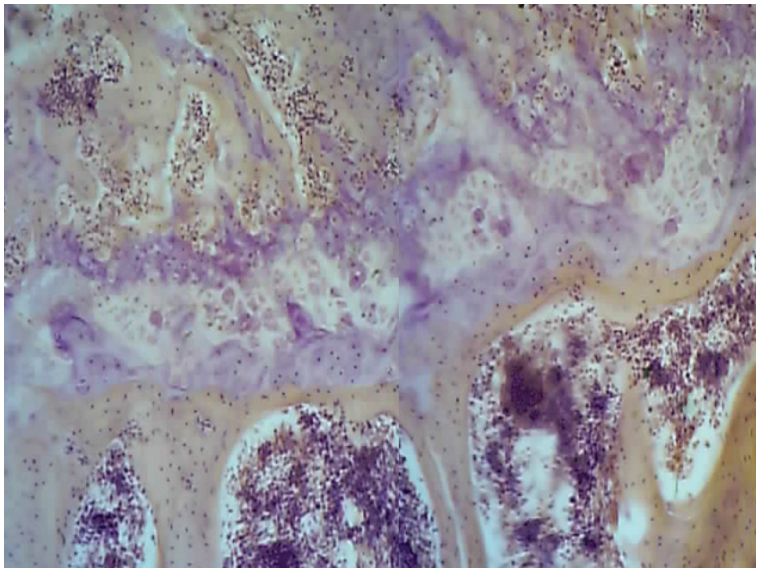

Рис. 2. Метаэпифизарная часть головки бедренной кости (центральная часть). Неровная деформированная эпифизарная хрящевая пластинка с нарушением строения зон. Окраска гематоксилин-эозином. Х 150

В периферических участках метаэпифизарной части головки бедренной кости (рис. 3) также отмечается нарушение строения пограничной и столбчатой зон, зоны пузырчатых клеток в эпифизарной хрящевой пластинке. Ядра хондроцитов слабо окрашиваются и плохо выявляются, появляется много бесклеточных полей. Зона пузырчатых клеток характеризуется гидратацией, они увеличены, округлой формы. Столбчатые клетки единичны, располагаются небольшими группами, не формируют колонки. Васкуляризация слабо выражена. Вокруг костных балок небольшое количество остеобластов. В большинстве микропрепаратов через 24 часа после перелома в хрящевой и костной тканях головки бедренной кости наблюдаются выраженные ишемические и дистрофические процессы.

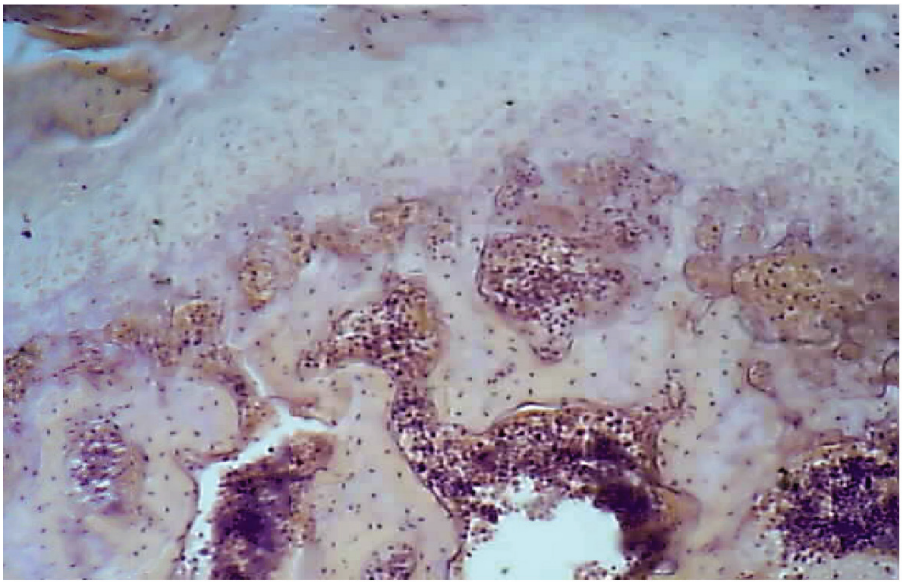

Рис. 3. Метаэпифизарная часть головки бедра (периферические отделы). Окраска гематоксилин-эозином. Х 150

Через 48 часов после нанесения субкапитального перелома шейки дистрофические изменения хрящевой и костной тканей головки бедренной кости становятся более выраженными (рис. 4). Структура гиалинового хряща сохранена только вблизи круглой связки головки (очевидно, имеет значение сохранение местного кровообращения по ходу этой связки). В поверхностной зоне суставного хряща сохраняются мелкие уплощенные хондроциты, напоминающие фиброциты. В участках дистальнее круглой связки клеточные элементы (хондроциты) отсутствуют. В промежуточной зоне препарата обнаруживаются более крупные, округлой формы хондроциты с бледными, слабо окрашенными ядрами.

В этот же срок эксперимента структура головки бедренной кости дистальнее круглой связки значительно нарушена. В метаэпифизарном хряще только поверхностная зона клеток частично сохранена, становятся неразличимыми остальные зоны: пограничная, зоны пузырчатых клеток и столбчатых клеток. Ядра единичных клеток большей частью отсутствуют или слабо окрашены гематоксилином. Вокруг костных балок нет остеобластов. В полостях между костью и хрящом отсутствуют кровеносные капилляры, порою и ксотный мозг. В поверхностной зоне гиалинового суставного хряща сохраняются единичные группы клеток, в остальных частях хрящевой и костной ткани признаки некробиоза и некроза хрящевой и костной ткани. Сохраняются бесклеточные поля (рис. 5).

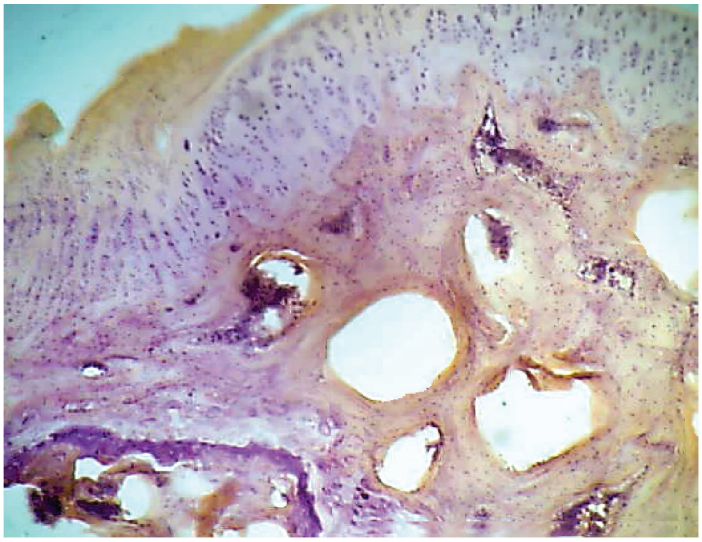

Рис. 4. Структура головки бедренной кости вблизи круглой связки через 48 часов после перелома. Окраска гематоксилин-эозином. Х 150

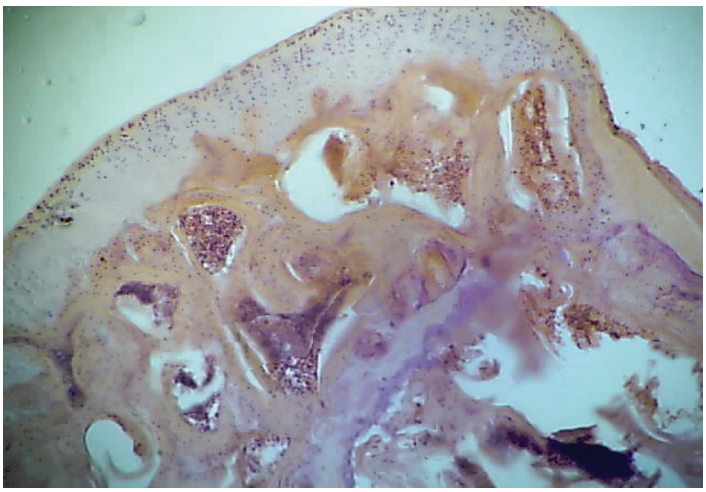

Рис. 5. Суставной гиалиновый хрящ и костная ткань головки бедренной кости дистальнее впадения круглой связки через 48 часов после перелома. Окраска гематоксилин-эозином. Х 150

Таким образом, при гистологическом исследовании структурных элементов головки бедренной кости через 24 часа после субкапитального перелома шейки выявлено развитие начальных ишемических и дистрофических процессов в костной и хрящевой ткани головки и метаэпифизарной зоны. Через 48 часов после нанесения перелома отмечена морфологическая картина тяжелой ишемии, необратимой дистрофии и некроза хряща и структур метаэпифизарной части головки бедренной кости. Развитие в ранние сроки после травмы прогрессирующих деструктивных изменений костной и хрящевой тканей (ишемии, дискомплексации и некроза) головки бедра следует связать с нарушением местного внутрикостного кровообращения, связанного с переломом шейки бедренной кости. Это, очевидно, следует учитывать при выборе сроков и методов оперативного лечения при переломах шейки бедренной кости, особенно у лиц пожилого возраста.

Выводы

Через 24 часа после субкапитального перелома шейки в структурах головки бедренной кости экспериментальных животных развиваются начальные проявления процессов повреждения в виде ишемии и дистрофии.

Спустя 48 часов после субкапитального перелома шейки у экспериментальных животных развиваются прогрессирующие необратимые процессы, связанные с некомпенсированной ишемией и гибелью хрящевой и костной тканей.

Список литературы

1. Белинов Н.В. Переломы шейки бедренной кости / Н.В. Белинов. – LAP LAMBERT, 2012. – 152 с.

2. Савинцев А.М. Консервативное лечение медиальных переломов шейки бедренной кости / А.М. Савинцев, В.А. Петров // Вестник Санкт-Петербургской государственной медицинской академии. – 2009. – № 1. – С. 183–186.

3. Скороглядов А.В. Остеосинтез в лечении переломов шейки бедра / А.В. Скороглядов, А.Б. Бут-Гусаим, М.Н. Березенко [и др.] // Российский медицинский журнал. – 2008. – № 4. – С. 53–58.

4. Сравнительная характеристика результатов остеосинтеза медиальных переломов шейки бедренной кости в зависимости от возраста пациента, сроков с момента травмы до операции и вида фиксатора / В.В. Ключевский, В.Г. Самодай, С.И. Гильфанов [и др.] // Вестник экспериментальной и клинической хирургии. – 2010. – Т. 3, № 1. – С. 56 – 59.

5. Шестерня Н.А. Переломы шейки бедра / Н.А. Шестерня, Ю. Гамди, С.В. Иванников. – М.: БИНОМ, 2005. – 104 с.